

Case studie

Esther van Heijningen
Ziekenhuis Bethesda te Hoogeveen

Hr. N.

Leeftijd 50 jr.

- 13/ 5 patiënt thuis gevonden met blanco VG
 - Emv 3-6-5
 - Onder defeacatie
 - Hoofdpijn gehele schedel
 - Verhoogd CRP (92) en leuko's (11,3)
 - Ct-cerebrum: mogelijk re-anterieur klein ischeamisch gebied
 - MRI: laesies witte stof en basale hersenen en stam
 - X-thorax: forse cor, verder gb.
 - Opname afdeling neurologie met de diagnose ADEM?

Diagnose ADEM

- Acute Disseminated Encephalomyelitis
 - Acute ontstekingen in hersenen en ruggemerg
 - Lijkt op MS komt veel voor bij kinderen
 - Enkele dagen tot 4 weken na vaccinatie/infectie
 - ontstaat in uren tot een dag
 - Maximale uitval na enkele dagen
 - Koorts kan blijven

beademingsindicatie

- 21-5 acute achteruitgang
 - MRI hersenen: diffuus vlekkelig beeld (met ook extra aanklemming meningen bij falx?)
 - CT hersenen: geen bloeding. Beginnend oedeem li hemisfeer.
 - EMV = 7
- Intubatie en beademing

Beademingsvorm en instelling

■ Pressure Control

- PC 14
- PEEP 6
- FiO₂ 40%
- freq 21
 - peak 20
 - Tv 510
 - MV 11,6 l

■ Pressure Control

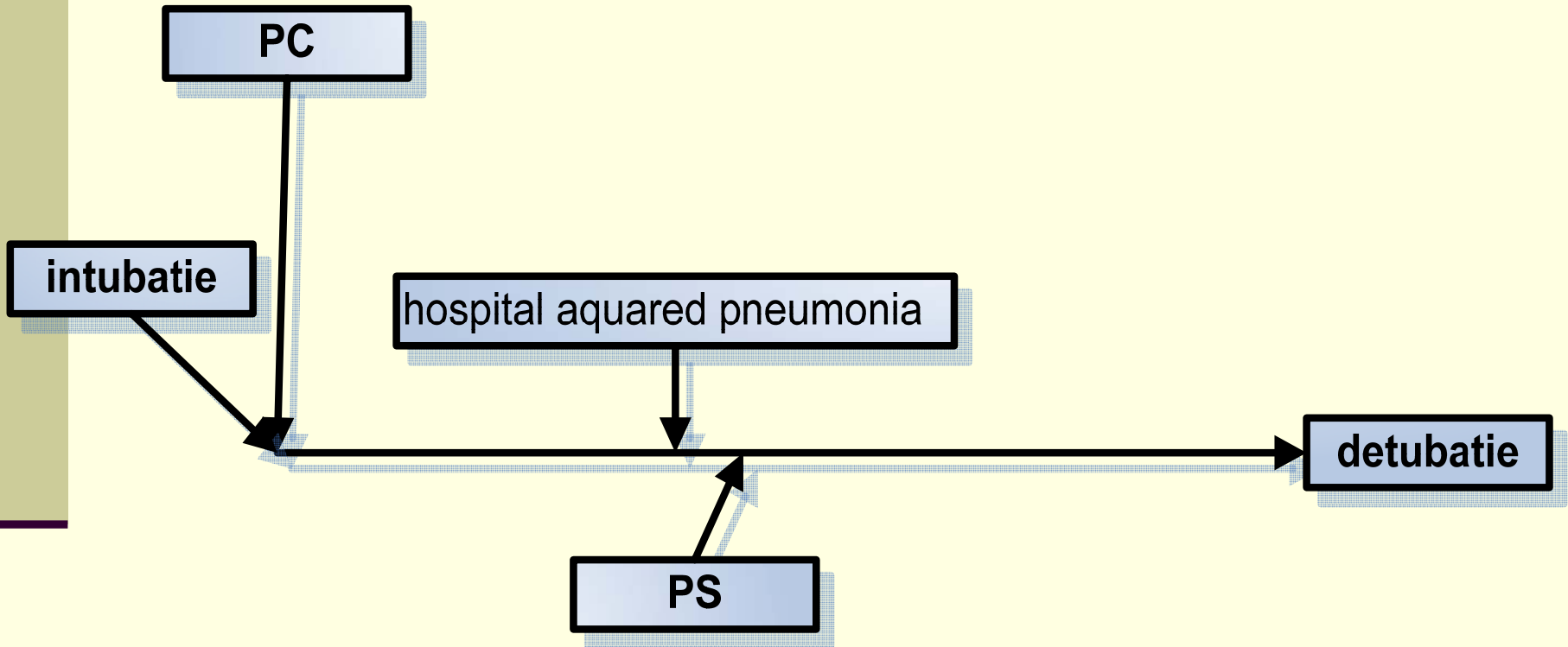
- PC 10
- PEEP 6
- FiO₂ 35%
- freq 15
 - peak 16
 - Tv 450
 - MV 8 l

laboratorium

- Leuko's: 14,4
- k 3,4
- creat 58
- gamma gt 78
- alat 87

| | |
|--------------------------------|------|
| pH | 7,55 |
| pCO² | 31 |
| pO² | 121 |
| Act.bicarbonaat | 26 |
| Base excess | 4 |
| O² saturatie | 99 |

Verloop beademingsproces



literatuurvergelijk

- ADEM komt vaak voor bij kinderen
- Behandeling volstaat met hoge dosis steroiden
- Kan na een virale of bacteriële infectie voorkomen of na een vaccinatie
- Eerste verschijnselen na 6 dagen tot 6 weken
- Er wordt in de literatuur niet van beademing gesproken
- 70 – 80% houdt geen invaliditeit aan de ziekte over
- Prognose is afhankelijk van de uitval op het acute moment

Conclusie behandeling

- Behandeling met steroïden is ook gedaan volgens de literatuur
- Beademing was in deze situatie noodzakelijk in verband met een lage EMV en neurologische achteruitgang



Leervragen

literatuur

- Balu rajesh, et all, acute disseminated encephalomyelitis, 2004, the indian journal of pediatrics
- R k garg, acute disseminated encephalomyelitis, 2003, postgraduate medicine
- Murthy jm, acute disseminated encephalomyelitis, 2002, neurology india
- Til menge, et all, acute disseminated encephalomyelitis, 2005, archives of neurology

heyesther@hotmail.com