

# Een aneurysma of avm in het hoofd



Vereniging van Vaatpatiënten



de Nederlandse CVA-vereniging  
samen  
verder

# EEN ANEURYSMA OF AVM IN HET HOOFD: EEN PATIËNTENBROCHURE

- Samenstelling:** Drs. M.A. de Booy, consulent St. Hoofd Hart en Vaten
- Adviezen:**
- Commissie Patiënten Voorlichting van de Nederlandse Vereniging van Neurochirurgen
  - Prof. dr. W.J.J. van Rooij, neuroradioloog
  - Ir. K. T. Idema, consulent St. Hoofd Hart en Vaten
- Patiënten:** Tanja, Nicole, Jet, July, Paul, Meta, Judith
- Tekening omslag:** Josien Vos (toen 3 jaar)
- Uitgave:**
- Nederlandse CVA-Vereniging Samen Verder
  - Vereniging van Vaatpatiënten
- p/a St. Hoofd Hart en Vaten  
Postbus 132  
3720 AC Bilthoven  
Telefoon 030-6594650/651  
Website: [www.cva-samenverder.nl](http://www.cva-samenverder.nl)  
: [www.vaatpatient.nl](http://www.vaatpatient.nl)  
E-mail : [info.samenverder@shhv.nl](mailto:info.samenverder@shhv.nl)  
E-mail : [info.vvvp@shhv.nl](mailto:info.vvvp@shhv.nl)
- Eerste druk:** december 1997  
**Tweede druk:** augustus 2000 (ongewijzigd)  
**Derde druk:** december 2002 (gewijzigd)  
**Vierde druk:** december 2004 (ongewijzigd)

ISBN: 90-75009-07-0

Deze brochure is tot stand gekomen dankzij een financiële bijdrage van de Stichting Hoofd Hart en Vaten te Bilthoven.

# INHOUDSOPGAVE

<b>I.</b>	<b>INLEIDING</b> .....	<b>3</b>
I.1	Symptomen .....	3
I.2	Oorzaak: Vaatafwijkingen.....	4
I.2.1	Aneurysma.....	4
I.2.2	Arterio Veneuze Malformatie (AVM) .....	5
I.3	Vaatonderzoek .....	6
I.3.1	Angiografie .....	6
I.3.2	De Computer Tomografie (CT-)scan of CT-Angiografie .....	8
I.3.3	Magnetic Resonance Imaging of MR-Angiografie (MRI/MRA) .....	9
<b>II.</b>	<b>ANEURYSMA</b> .....	<b>10</b>
II.1	Behandeling.....	10
II.1.a	Niets doen.....	10
II.1.b	Behandeling: emboliseren of opereren? .....	10
II.1.c	Endovasculaire behandeling: embolisatie .....	11
II.1.d	Operatieve behandeling .....	14
II.1.e	Samenwerking.....	15
<b>III.</b>	<b>ARTERIO VENEUZE MALFORMATIE</b> .....	<b>16</b>
III.1	Behandeling.....	16
III.1.a	Niets doen.....	16
III.1.b	Operatieve behandeling .....	17
III.1.c	Bestraling.....	17
III.1.d	Endovasculaire behandeling: embolisatie .....	18
III.1.e	Combinatie van behandelingen en samenwerking.....	19
<b>IV.</b>	<b>PSYCHO-SOCIALE GEVOLGEN VOOR PATIËNT EN OMGEVING</b> .....	<b>20</b>
IV.1	Gedragsveranderingen en cognitieve stoornissen.....	20
IV.2	Nazorg .....	20
IV.3	Partner/ouder en andere direct betrokkenen .....	21
IV.4	Informatie en herkenning in de literatuur.....	22
IV.5	Veel gestelde vragen van patiënten en naasten.....	23

# I. INLEIDING

Onder een **hersenvloeding** verstaan we een bloeding in en/of rond de hersenen, die optreedt doordat een bloedvat scheurt of barst. Door deze bloeding kan er bloed terechtkomen in de hersenholtes (**intraventriculaire** bloeding), tussen de hersenvliezen (**subarachnoïdale** bloeding) of in de hersenen (**intracerebrale** bloeding).

Tijdens de bloeding stroomt het bloed uit het bloedvat en beschadigt de omgevende hersendelen. Bovendien kan een bloedophoping -die ontstaat bij een hersenvloeding- druk uitoefenen op de omgevende hersencellen. Hierdoor kunnen neurologische stoornissen ontstaan.

In ongeveer de helft van de gevallen stopt de bloeding vanzelf, omdat er een stolsel wordt gevormd door het lichaam, dat het gaatje (of lekje) in het bloedvat afsluit. Ontstaat er geen stolsel, dan gaat het bloeden door en zal de patiënt korte tijd daarna overlijden.

Het is belangrijk dat onderscheid wordt gemaakt tussen een **hersenvloeding** en een **herseneninfarct**. Bij een infarct raakt een hersenslagader afgesloten door een bloedpropje (stolsel). Daardoor wordt de zuurstoftoevoer afgesloten en sterven de hersencellen na enkele minuten af. Ook dit leidt tot neurologische stoornissen.

## I.1 SYMPTOMEN

De verschijnselen die optreden door een **hersenvloeding** kunnen het gevolg zijn van:

1. Drukverhoging binnen de schedel (verhoogde hersendruk)
2. Zuurstoftekort van delen van de hersenen
3. Irritatie van het hersenoppervlak (de hersenschors)
4. Verdringing van hersenweefsel (vooral bij intracerebrale bloeding)

Dit kan (in willekeurige volgorde) leiden tot bewusteloosheid, coma, verlammingen, spraak- en taalstoornissen (o.a. afasie), geheugenstoornissen, gedragsveranderingen, hoofdpijn, nekpijn, braken, epileptische aanvallen enzovoorts.

Omdat de zenuwbanen, die van en naar de grote hersenen lopen, elkaar onder aan de hersenen kruisen (d.w.z. naar de andere kant oversteken), hebben stoornissen in de rechter helft van de grote hersenen invloed op het gebruik van de linker lichaamshelft, en andersom. Uitvalsverschijnselen na een hersenvloeding kunnen tijdelijk zijn en weer geheel over gaan. Vaak zijn de stoornissen echter blijvend en is er sprake van een levenslange handicap. Hoe jonger de patiënt is, hoe groter de kans dat er (enig) herstel van de functiestoornissen optreedt.

De symptomen van een **herseninfectie** kunnen dezelfde zijn als die van een hersenbloeding. Aan de hand van beeldvormend onderzoek zal de arts moeten vaststellen of er sprake is van een infarct of een bloeding.

## **I.2 OORZAAK: VAATAFWIJKINGEN**

Hersenbloedingen zijn vaak het gevolg van een aangeboren afwijking van een bloedvat dat naar of in de hersenen loopt. Aangeboren betekent dat de afwijking al tijdens de ontwikkeling van een mens (dus vóór de geboorte) ontstaan is. Dit betekent niet automatisch dat zo'n afwijking ook erfelijk is. Voor de meeste vaatafwijkingen, die in de hersenen voorkomen, geldt dat ze niet erfelijk zijn. Inmiddels blijkt uit onderzoek dat in sommige familie's aneurysma's vaker voorkomen dan gemiddeld. Screening wordt in het algemeen pas zinvol geacht als tenminste twee eerstegraads familieleden (ouder, kind, broer, zus) een bewezen bloeding uit een aneurysma hebben gehad.

Twee vaatafwijkingen springen met name in het oog:

### **I.2.1 Aneurysma**

Dit betreft een uitstulping van de wand van een slagader. Bijna altijd bevindt het aneurysma zich op de splitsing van twee of drie slagaders. Het aneurysma kan het beste worden vergeleken met een fietsband waarbij er een gat in de buitenband zit, zodat op die plaats de binnenband naar buiten puilt. Die uitpuiling of beter uitstulping is het aneurysma. Door de druk in de slagader wordt de uitstulping groter en de wand van het aneurysma dunner. Uiteindelijk kan er een lek in het aneurysma ontstaan, waardoor een hersenbloeding optreedt.

Soms bloedt het aneurysma niet, maar wordt de uitstulping groter en groter, zodanig dat het druk gaat uitoefenen op de omgevende hersenen en/of hersenzenuwen. Dit kan op zichzelf ook tot neurologische verschijnselen leiden. Bij de meeste patiënten is een hersenbloeding het eerste verschijnsel dat wijst op de aanwezigheid van een aneurysma. Meestal betreft dit een zogenaamde subarachnoïdale bloeding, dus een bloeding tussen de hersenvliezen, buiten de hersenen.

Een aneurysma kan overigens ook zonder verschijnselen blijven. De meeste aneurysma's bloeden nooit.

Een aneurysma komt 10 keer vaker voor dan de zeer zeldzame AVM.

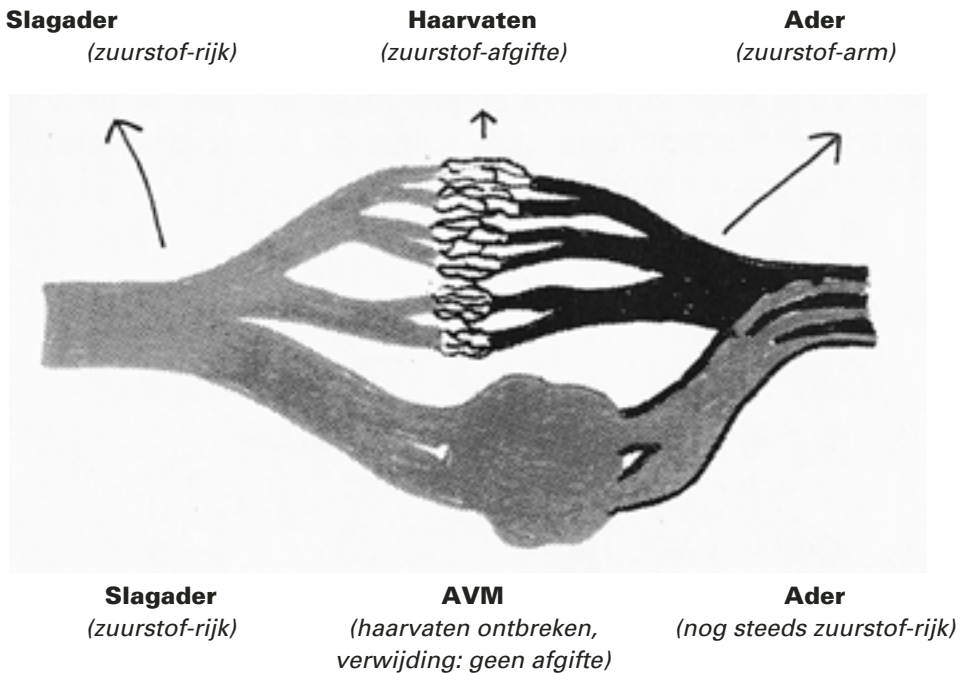
Bloedingen uit een aneurysma komen vaker voor bij vrouwen en de meeste bloedingen ontstaan tussen de 40 en 60 jaar.

De bloedingskans van aneurysma's lijkt kleiner dan voor kort werd aangenomen, in de orde van tienden van procenten per jaar. Alleen als het aneurysma

groter is dan 1 cm. wordt aangenomen dat de bleedingskans ligt tussen de 1% en 2% per jaar.

### **I.2.2 Arterio Veneuze Malformatie (AVM)**

Dit is een abnormale kortsluiting tussen een slagader en een ader. Normaal voert de slagader onder hoge druk zuurstofrijk bloed aan, dat via een fijn netwerk van haarvaatjes langs de hersencellen stroomt en daarna als zuurstof-arm bloed via een fijn netwerk van afvoerende vaatjes in het lagedruk systeem van de aderen komt. Bij de AVM ontbreekt het netwerk van haarvaatjes en afvoerende adertjes grotendeels en komt het zuurstofrijke bloed onder hoge druk -via de slagader- vrijwel direct in de ader. Deze ader is niet gebouwd op zo'n hoge druk, zodat de aderwand wordt uitgerekt en er verwijdingen en zwakke plekken in ontstaan. Uiteindelijk kan dit leiden tot een scheur of lek in de aderwand en ontwikkelt zich een hersenbloeding.



Een ander probleem dat kan optreden bij een AVM is dat het bloed -dat eigenlijk voor het hersenweefsel bestemd is- via de kortsluiting met de ader de hersenen weer verlaat, zonder zijn zuurstof te hebben kunnen afgeven.

Daardoor kan in bepaalde delen van de hersenen een (relatief) tekort aan zuurstof ontstaan. Dit kan leiden tot epilepsie aanvallen of (tijdelijke of blijvende) uitvalsverschijnselen (zoals verlamming, gevoelsstoornissen, spraakstoornissen e.d.).

Hoewel de AVM zich op iedere leeftijd kan uiten, openbaart deze afwijking zich bij de grootste groep patiënten tussen de 20 en 40 jaar. Dit kan zijn met een bloeding (bij éénderde deel van de patiënten), met epilepsie (ook bij éénderde deel) of met neurologische uitvalsverschijnselen (eveneens bij ongeveer éénderde).

Uiteraard leidt niet elke AVM tot problemen, zodat er ook mensen rondlopen die hun hele leven geen klachten zullen hebben. Soms wordt bij toeval, tijdens het onderzoek voor een andere aandoening, een AVM gevonden.

Voorbeelden van andere vaatafwijkingen in het hoofd zijn het **caverneus haemangioom** en de **durale arterio-veneuze fistel (DAVF)**. Beide afwijkingen kunnen hersenbloedingen veroorzaken. Caverneuze haemangiomen kunnen vaak operatief worden verwijderd en DAVF's kunnen vaak goed worden behandeld met embolisatie en/of operatie in een daarop gespecialiseerd ziekenhuis. Soms is de vaatafwijking in het hoofd het gevolg van de erfelijke ziekte Hereditaire Hemorrhagische Teleangiëctasieën (HHT) of ook wel de Ziekte van Rendu Osler Weber (ROW) genoemd. Op het secretariaat in Bunnik is hier een aparte brochure over op te vragen.

### **I.3 VAATONDERZOEK**

Er zijn verschillende technieken beschikbaar die het mogelijk maken om afwijkingen van de bloedvaten van de hersenen zichtbaar te maken.:

1. Angiografie, 3D-Angiografie
2. Computer Tomografie (CT-)scan of CT-Angiografie
3. Magnetic Resonance Imaging (MRI) of Magnetic Resonance Angiography (MRA).

Soms kan met één van deze onderzoeken worden volstaan, soms is het nodig een combinatie van verschillende onderzoekstechnieken te gebruiken om voldoende informatie te krijgen over de aard en de plaats van de afwijking.

#### **I.3.1 Angiografie**

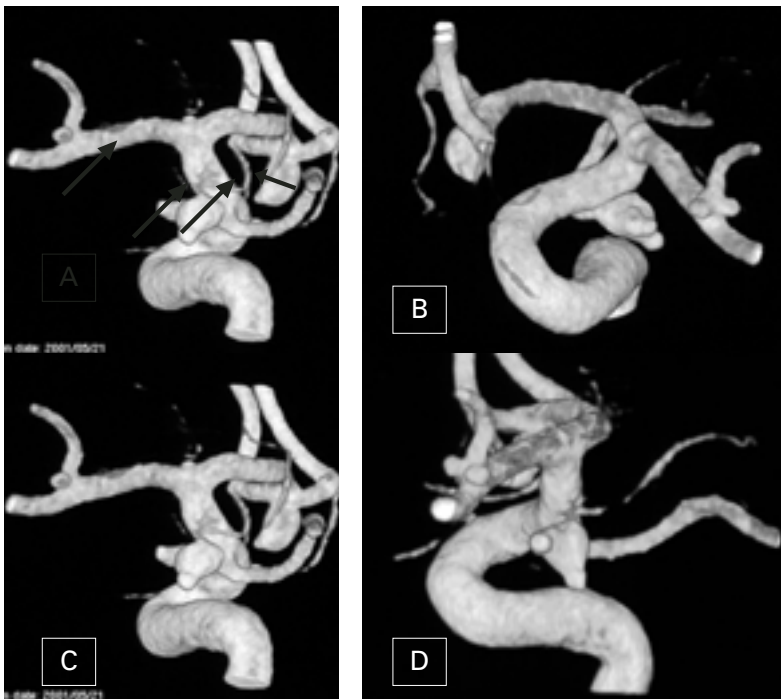Dit is de traditionele wijze om een 'vaatfoto' te maken. Via een sneetje in de lies schuift men een katheter (soort plastic slangetje) door de slagader naar de

plaats waar men de foto wil nemen, in ons geval naar de bloedvaten in het hoofd. Vervolgens wordt contrastvloeistof ingespoten om een serie röntgenfoto's te kunnen maken. De contrastvloeistof geeft een warm gevoel (opvliegers).

Het is voor de patiënt een enigszins belastend onderzoek, meestal is kortdurende opname in het ziekenhuis vereist.

Het maken van een angiogram is niet geheel zonder risico, echter het geeft de meest nauwkeurige informatie en is onontbeerlijk om te kunnen beoordelen of en hoe vaatafwijkingen in het hoofd te behandelen zijn.

Een belangrijke nieuwe ontwikkeling is de **3D-angiografie**. De röntgenbuis draait tijdens het maken van opnames om het hoofd van de patiënt. Met de verkregen beelden kan de computer een zeer realistische driedimensionale weergave reconstrueren van aneurysma's. Met deze beelden kan een betrouwbare inschatting worden gemaakt over de meest geschikte behandelwijze (coilen of opereren). Voor aneurysma's is 3D-angiografie in korte tijd een onmisbaar hulpmiddel geworden.

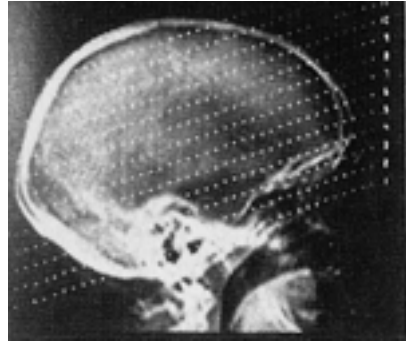


*Figuur A is een schuine projectie van een angiografie van de linker halsslagader van een patiënt met 4 aneurysma's (pijlen). Figuur B is dezelfde afbeelding maar dan 3 dimensionaal, waardoor de afbeelding in iedere gewenste richting te draaien is (figuur C en D).*

### I.3.2 De Computer Tomografie (CT-scan) of CT-Angiografie

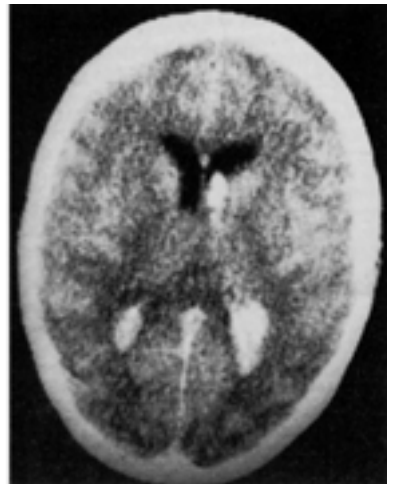
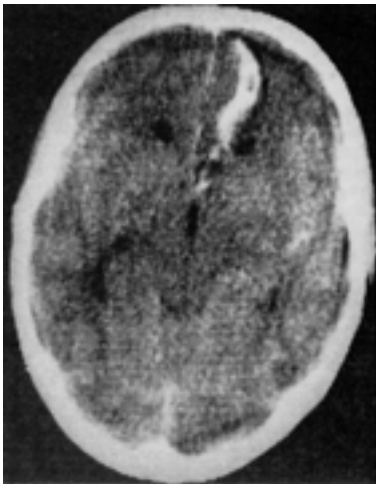
Deze onderzoeksmethode is niet geschikt om een AVM in beeld te brengen, wel voor een aneurysma.

Het is een röntgentechniek, die met behulp van een computer het mogelijk maakt om heel precies dwarsdoorsneden van het lichaam in beeld te brengen. Het lichaam wordt als het ware in schijfjes gesneden: op elk schijfje kunnen de dwarsdoorsneden van de bloedvaten in het betreffende gebied worden beoordeeld (zie illustratie). Het uiteindelijke resultaat is een 3-dimensionale foto van het hele hoofd.



Door het beeld te draaien kun je zien hoe bijv. een aneurysma in de ruimte gelokaliseerd is. De patiënt ligt op een tafel, die in een soort spiraal wordt geschoven. In deze spiraal bevindt zich een ronddraaiende bron, die röntgenstralen uitzendt.

Bij een CT-Angiografie wordt meestal in een ader van de arm (veneus) contrastvloeistof ingespoten. Momenteel wordt onderzocht of de CT-Angiografie de traditionele angiografie kan vervangen. Voordeel van de CT-Angiografie is dat de patiënt slechts gedurende korte tijd stil hoeft te liggen.



*CT-scan van een vrouw met een subarachnoïdale bloeding. Op de rechter foto is te zien hoe de subarachnoïdale ruimte (ventrikels) met bloed is gevuld.*

### **I.3.3 Magnetic Resonance Imaging of Angiografie (MRI/MRA):**

Dit is een (redelijk nieuwe) techniek, die gebaseerd is op magnetische velden en de reactie daarop van de waterstofatomen in het menselijk lichaam. Er wordt géén gebruik gemaakt van röntgenstralen en evenmin van contrast, zodat het een veilige methode van onderzoek is die poliklinisch kan worden toegepast. De patiënt wordt op een tafel in een soort 'koker' geschoven en het enige wat de patiënt ervaart zijn de klikkende geluiden die worden voortgebracht door de magneet. Een patiëntvriendelijke techniek: geen prik, geen contrastvloeistof, geen opname. (Soms wordt wel gebruik gemaakt van contrastvloeistof. In dat geval is deze techniek minder patiëntvriendelijk.)

Het voordeel van MRI/MRA is dat alle organen en weefsels in het lichaam tot in detail zichtbaar kunnen worden gemaakt. Voor de neurowetenschappen biedt de MRI enorm veel voordelen en heeft duidelijk bijgedragen aan de ontwikkeling van het vakgebied. Door de MRI is de medicus/onderzoeker in staat om in de hersenen te kijken en het verschil te zien tussen de hersencellen, de bloedvaten en de hersenholfes.

Evenals bij CT-Angiografie is de verkregen informatie onvoldoende nauwkeurig om te kunnen beoordelen of een vaatafwijking behandelbaar is. De methode lijkt echter een geschikt screeningsinstrument.

## II. ANEURYSMA

Zoals gezegd gaat het ook hier om een aangeboren vaatafwijking. In Nederland krijgen jaarlijks ongeveer 1000 patiënten een hersenbloeding uit een aneurysma, 15% overlijdt vóórdát ze het ziekenhuis hebben bereikt. Van de patiënten die ná een aneurysmatische hersenbloeding in het ziekenhuis worden opgenomen, herstelt slechts een kwart zonder restverschijnselen. Dat komt ondermeer omdat, vóórdát behandeling kan worden ingesteld, opnieuw een bloeding optreedt. Daarnaast kan door spasme (verkramping en vernauwing) van de hersenslagaders zuurstoftekort optreden met als gevolg een herseninfarct.

### II.1 BEHANDELING

Het verhelpen van een aneurysma zou 'eenvoudig' zijn als het aneurysma zich niet meestal zou bevinden op het punt waar slagaderen zich vertakken. De twee of drie aftakkende bloedvaten moeten behouden blijven, een extra complicatie voor de keuze van de behandeling.

#### II.1.a Niets doen

Het is niet altijd wenselijk of noodzakelijk om tot behandeling over te gaan. Ook hier spelen verschillende factoren een rol, zoals het ingeschatte risico op een volgende bloeding, de leeftijd van de patiënt, diens algemene geestelijke en lichamelijke conditie, de grootte en de plaats van het aneurysma, de wensen van de patiënt etc. De kans op een ruptuur van een aneurysma is 1% tot 2% per jaar. Bij min of meer bij toeval of screening ontdekte aneurysma's is spoedbehandeling nooit aangewezen. Er is geen sprake van een tijdbom in je hoofd, het ontdekte aneurysma zit er al jaren en de meeste aneurysma's bloeden nooit.

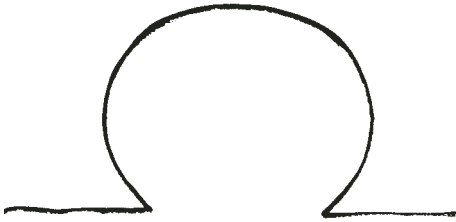
#### II.1.b Behandelen: emboliseren of opereren?

Als besloten wordt tot behandeling geldt dat de enige echte behandeling van het aneurysma bestaat uit het volledig uitschakelen van de zwakke plek om een (tweede) bloeding te voorkomen. Daarvoor staan de behandelaars tegenwoordig twee behandelingstechnieken ter beschikking:


1. Endovasculaire afsluiting van het aneurysma: coilen
2. Operatief afsluiten van het aneurysma: clippen

Welke behandelingstechniek gekozen wordt is afhankelijk van het feit of er sprake

ke is van een acute bloeding of niet, de conditie van de patiënt, de grootte en de plaats (o.a. chirurgische bereikbaarheid) van het aneurysma, of er sprake is van een aneurysma met een smalle nek of met een brede nek etc. etc.



*Aneurysma met een brede nek*



*Aneurysma met een smalle nek*

Inmiddels is uit een grote internationale studie gebleken dat bepaalde aneurysma's bij voorkeur in aanmerking komen voor behandeling met coils. Het lange termijn resultaat voor wat betreft de duurzaamheid van de afsluiting van het aneurysma na coiling is nog onvoldoende onderzocht. Een goede afweging van wat voor de individuele patiënt de beste behandelingsoptie lijkt, moet worden gemaakt in een team waarin zowel een deskundige en ervaren neuroradioloog en neurochirurg zitting hebben. Deze afweging is steeds weer maatwerk!

### **II.1.c Endovasculaire behandeling: embolisatie**

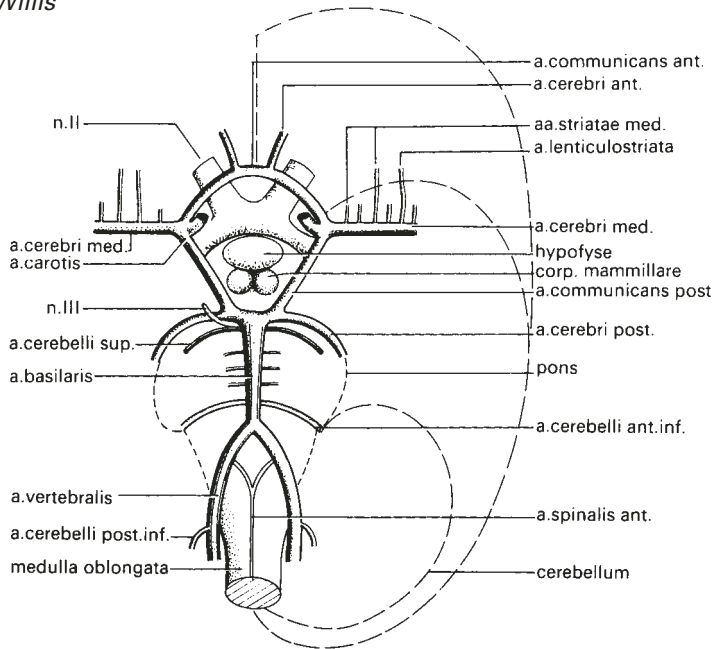
Deze jonge techniek heeft de laatste jaren een grote ontwikkeling doorgemaakt. Een aantal jaren geleden werd embolisatie slechts toegepast in die gevallen waarin een operatie niet mogelijk is of een hoog risico inhoudt.

De endovasculaire behandeling berust op twee principes:

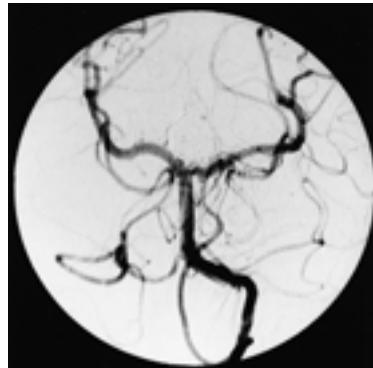
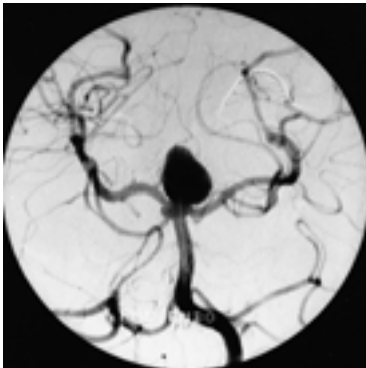
1. Het eerste principe kan alleen worden toegepast bij een aneurysma waarbij de cirkel van Willis intact is, hetgeen meestal het geval is.

De cirkel van Willis (zie de figuur op blz. 12) vormt de onderlinge verbinding van de vier slagaders die de hersenen van bloed voorzien. De drie overgebleven vaten moeten immers de taak van de afgesloten slagader overnemen. Het bloedvat dat het aneurysma van bloed voorziet (moedervat) wordt afgesloten, waarbij er een trombosering van het moedervat én het aneurysma beoogd wordt. Tegenwoordig geschiedt dit vrijwel altijd door endovasculaire afsluiting middels het gebruik van loslaatbare ballonnetjes of door het plaatsen van coils.

## Cirkel van Willis



2. Een tweede mogelijkheid is het selectief opvullen van het aneurysma, waarbij het moedervat openblijft. Dit gebeurt met de zogenaamde loslaatbare Guglielmi Detachable Coils (GDC). Deze techniek wordt meestal aangeduid met **coilen**.



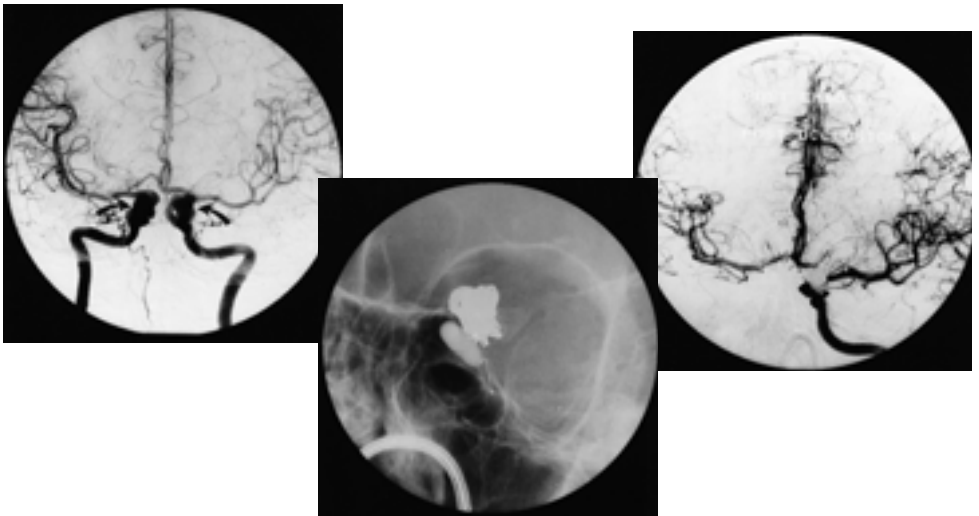
*Groot aneurysma op de top van de basilaris met een smalle nek. Door de lokalisatie is dit aneurysma moeilijk te opereren en de operatie heeft een hoog risico op complicaties. Door de smalle nek blijven de coils gemakkelijk in het aneurysma, er is geen gevaar voor afsluiting van het moedervat. De situatie 6 maanden na coiling toont een blijvende volledige afsluiting van het aneurysma.*

Onder coilen verstaat men het opvullen van het aneurysma met platina spiraaltjes (engels: coils). Via een angiografiekatheter wordt een microkatheter opgeschoven tot in het aneurysma. Door de microkatheter worden zoveel spiraaltjes in het aneurysma gebracht totdat dit helemaal is opgevuld. Er kan dan geen bloed meer in het aneurysma komen en het aneurysma kan dus ook niet meer bloeden. De techniek van het coilen bestaat sinds 1991 en de ontwikkeling is stormachtig verlopen

Als een aneurysma erg groot is, is volledige afsluiting vaak niet mogelijk. Gelukkig zal ook een gedeeltelijke afsluiting de kans op een bloeding aanzienlijk verminderen.

Ook een aneurysma met een brede nek leent zich niet voor een behandeling met coils. Het gevaar is namelijk dat de coils niet blijven zitten en naar beneden zakken, waardoor het moedervat wordt afgesloten, veelal met dodelijke afloop.

In dergelijke gevallen moet tijdens het inbrengen van de coils de nek van het aneurysma tijdelijk worden afgesloten met een ballonnetje. De procedure wordt hiermee ingewikkelder en de kans op complicaties neemt toe.



*V.l.n.r. Voorachterwaarts angiogram van de linker en de rechter carotis (halsslagaders) met zowel rechts als links een aneurysma op de carotis. Het rechter aneurysma was door de zeer brede nek niet geschikt om te coilen.*

*Eerst werd het linker aneurysma gecoiled met behulp van een ballonnetje om het moedervat open te houden (midden: vergrotingsopname).*

*Rechts de situatie na behandeling. De rechter carotis is getromboseerd (afgesloten) inclusief het aneurysma. Het linker aneurysma is volledig afgesloten met coils. De bloedvoorziening naar de rechter hersenhelft is overgenomen door de linker carotis.*

Een ander risico van coiling is dat de coil tijdens het inbrengen door de dunne aneurysmawand wordt gedrukt, hetgeen een levensgevaarlijke bloeding tot gevolg kan hebben.

Toch zijn de risico's van endovasculaire behandeling alleszins acceptabel (in de orde van 5%), zeker als men bedenkt dat er voorheen voor deze groep patiënten slechts één alternatief was: niets doen.

Voordelen van coilen boven opereren zijn:

- Coilen kan bij iedere patiënt direct na de bloeding, terwijl acuut opereren alleen zinvol is bij patiënten die niet comateus zijn. Acute behandeling is aangewezen bij iedere patiënt die gebloed heeft uit een aneurysma, omdat de meeste recidiefbloedingen optreden in de eerste uren en dagen na de bloeding. Een vroege recidiefbloeding is meestal dodelijk.
- Er treden minder vaak gevreesde vaatspasmen op na coilen dan na operatie.
- De laatste jaren zijn steeds meer resultaten bekend geworden van grote series patiënten die gecoiled zijn en het blijkt dat het aantal complicaties beduidend lager is dan dat van operatie.
- Coilen beschermt ook op de langere termijn tegen een nieuwe bloeding.

Omdat bij sommige patiënten met grote aneurysma's (>15 mm) de coils na verloop van enkele maanden kunnen inklinken, waardoor een deel van het aneurysma weer open gaat staan, is een controle angiografie na 6 maanden noodzakelijk. Eventueel kan er dan nog bijgecoiled worden.

In sommige ziekenhuizen heeft coilen het opereren verdrongen en is behandeling van eerste keus geworden. Alleen aneurysma's die niet kunnen worden gecoiled worden nog geopereerd (30-40% van alle aneurysma's).

## **II.1.d Operatieve behandeling**

Via het maken van een luikje in de schedel (een schedellichting) wordt het aneurysma vrijgelegd, waarna een clip wordt geplaatst over de nek van het aneurysma. Vooral aneurysma's waarbij vaten ontspringen uit de wand van het aneurysma komen in aanmerking voor clippen. De neurochirurg is in staat om de clip zodanig te plaatsen dat de ontspringende vaten open blijven, maar het aneurysma wordt afgesloten. Het aneurysma wordt als het ware "uit de circulatie genomen" en kan niet meer bloeden. Dit is bij coilen niet altijd mogelijk en daarom is voorselectie en bespreking in teamverband (met 3D-angiografie) zo belangrijk. Ook een aneurysma met een 'brede' nek zal bij voorkeur operatief worden uitgeschakeld.

Helaas is het zo dat na een technisch geslaagde behandeling de patiënt toch nog kan overlijden. Dit wordt meestal veroorzaakt door de verkramping (spas-

me) van de hersenslagaders die optreedt als gevolg van de bloeding. Door de vaatkramp ontstaat vaatvernauwing en zuurstoftekort in de hersenen en vervolgens kan een herseninfarct optreden. Ook kunnen door het zuurstoftekort de hersenen sterk gaan opzwellen. Dit leidt tot sterke toename van de hersendruk, waardoor weer andere bloedvaten kunnen worden dichtgedrukt. Uiteindelijk kan de patiënt hieraan overlijden. In andere gevallen kan het herseninfarct leiden tot blijvende invaliditeit. Om het optreden van het vaatspasme zo veel mogelijk te beperken worden bij alle patiënten, die een bloeding uit een aneurysma hebben gehad, gedurende de eerste drie weken na de bloeding speciale medicijnen toegediend. Bij een deel van hen kan dat een herseninfarct voorkomen.

### **II.1.e Samenwerking**

De behandeling van patiënten met aneurysma's is gebaat bij een intensieve samenwerking tussen neuroradiologen, neurochirurgen en neurologen. Voor iedere patiënt met een aneurysma moet na adequate diagnostiek de beste behandeling worden bepaald: coilen, opereren of een combinatie van beide behandelingen.

### **III. ARTERIO VENEUZE MALFORMATIE (AVM)**

In het voorgaande deel is al uitgelegd wat een AVM precies is. Het gaat om een plaatselijke misvorming (malformatie) van het slagaderlijke (arterio) en het aderlijke (veneuze) systeem. Een AVM groeit niet, dat wil zeggen de bloedvaatjes die deel uitmaken van de AVM vermenigvuldigen zich niet, maar in de loop van het leven kan een AVM wel groter worden doordat de vaten waaruit het AVM is opgebouwd verder en verder gaan uitzetten. Een AVM-kluwen kan enkele millimeters tot wel 12 centimeter in omvang zijn.

Een AVM kan bloed onttrekken aan het omliggende hersenweefsel, waardoor kortdurend neurologische uitval ontstaat.

Ook kan -vaak tussen het 20ste en 40ste levensjaar- door littekenvorming rondom een AVM epilepsie ontstaan.

Het meest gevaarlijke is echter een bloeding, die in 30% van de gevallen tot de dood leidt en in 30% van de gevallen blijvende neurologische schade aanricht. De kans op een bloeding is 2% tot 4% per jaar, dus over een periode van 10 jaar is de kans op een bloeding 20% tot 40%. Vooral jonge mensen lopen in de rest van hun leven een hoog (cumulatief) risico en behandeling is vooral bij jonge mensen dus aangewezen.

#### **III.1 BEHANDELING**

Het behandelen van een AVM is altijd moeilijk. Men heeft immers te maken met een kluwen van soms wel honderden voedende bloedvaatjes.

##### **III.1.a Niets doen**

Het is niet altijd noodzakelijk om een AVM te behandelen. Met name is dat de vraag als er bij toeval bij iemand die géén verschijnselen of klachten heeft een AVM wordt aangetroffen. De beslissing om al dan niet te behandelen hangt onder andere af van de grootte van de afwijking, de plaats van de AVM (wáár zit het precies in de hersenen), de ingeschatte kans op neurologische problemen in de ( nabije) toekomst, de conditie van de patiënt (leeftijd, algemene gezondheid, etc.), en de wensen van de patiënt.

Indien bijvoorbeeld een AVM pas op gevorderde leeftijd wordt ontdekt, kan het risico van de behandeling groter zijn dan het risico op bloeding gedurende de rest van het leven van de patiënt. Uiteraard is behandeling dan niet zinvol.

De enige definitieve behandeling van een AVM is de totale uitschakeling van de malformatie. Daarvoor staan de behandelaars tegenwoordig onderstaande behandelingstechnieken ter beschikking:

1. Operatief verwijderen van de AVM.
2. Bestraling.
3. Embolisatie.
4. Combinatie van bovenstaande behandelingen

### **III.1.b Operatieve behandeling**

Een deel van de AVMs komt in aanmerking voor operatieve behandeling. De "inoperabele" AVMs liggen of te diep in de hersenen en/of zijn te groot en/of zitten op een kwetsbare plaats, waardoor operatie een zeer groot risico in zich draagt op blijvende neurologische uitvalsverschijnselen.

Het doel van een operatie is altijd om de gehele AVM te verwijderen. De kans op een herhalingsbloeding kan alleen worden beïnvloed als niets van de AVM wordt achtergelaten tijdens de operatie.

Het risico van een operatie aan een AVM is beschadiging van het omgevende hersenweefsel. Wel is het zo dat de hersenbloeding, door de druk van het bloed op de 'weke' hersenen, een soort stolselholte heeft nagelaten. De chirurg kan via deze holte de AVM bereiken, zonder dat het gezonde hersenweefsel 'in de weg' zit.

De operaties duren erg lang. De 'loze' bloedvaatjes moeten één voor één worden dichtgebrand. Er treden veel bijbloedingen op, die eerst gestelpt moeten worden, voordat verder kan worden gegaan. Pas als er geen verbinding meer is met de bloedsomloop kan de kluwen met vaten worden weggenomen. Een dergelijke operatie kan alleen worden uitgevoerd als de AVM niet te uitgebreid is.

Door gebruik te maken van moderne operatiemicroscopen en microchirurgische technieken kunnen de meeste van deze operaties veilig worden uitgevoerd. De kans op complicaties ligt rond de 10%. Het operatierisico wordt echter aanzienlijk verkleind door pre-operatieve embolisatie.

### **III.1.c Bestraling**

Het principe is dat er van buitenaf, dus buiten de schedel, vanuit verschillende richtingen dunne stralingsbundels op de AVM worden gericht, zodanig dat de AVM in het brandpunt van de stralenbundels ligt (dus daar waar de stralen samenkomen). Het effect komt als volgt tot stand:

De bestraling van de AVM veroorzaakt verdikking van de bloedvatwand met als gevolg een vaatvernauwing. De vaatvernauwing geeft een vertraging van de bloedstroom met als uiteindelijk gevolg het dichtstollen van de bloedvaatjes (tromboseren).

Dit proces duurt lang. Van de AVMs kleiner dan 3,5 cm in doorsnede is echter bekend dat 80% tot 90% van de malformaties na 2 jaar geheel is afgesloten. In

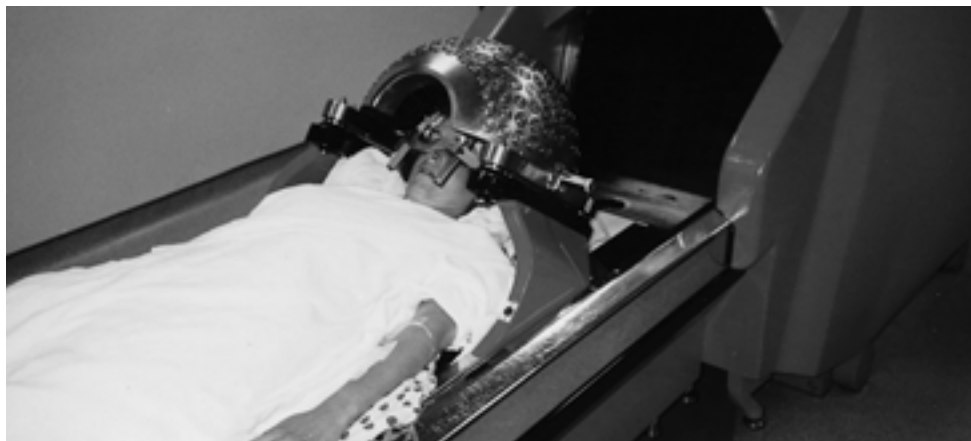
de tussentijd blijft de kans bestaan op een bloeding uit de AVM. In principe moet met één behandeling volstaan kunnen worden. Als uiteindelijk de AVM niet (geheel) blijkt te zijn uitgeschakeld, blijft het altijd mogelijk om opnieuw te bestralen, zonder dat dit extra risico's in zich draagt voor beschadiging van omliggend hersenweefsel.

Het succespercentage bij grotere AVMs (groter dan 3,5 cm in doorsnede) is veel lager. De stralingsbundel moet dan zo groot zijn, dat dit kan leiden tot een ongewenste verhoging van de dosis op het omringende gezonde hersenweefsel. Daarbij kan het wel tot 4 jaar duren voordat het grotere AVM is afgesloten. Al die tijd blijft er een risico op bloedingen. Daarom worden grote AVMs niet primair bestraald, maar eerst verkleind met embolisatie.

Er zijn twee verschillende technieken van bestraling: stereotactische bestraling met een lineaire versneller of bestraling met de Gamma Knife.

Voor welke techniek gekozen wordt, heeft ondermeer te maken met de beschikbaarheid van het apparaat. Op dit moment is een stereotactische bestralingsbehandeling van AVMs alleen mogelijk in de academische ziekenhuizen in Amsterdam (VU Medisch Centrum) en Rotterdam (Erasmus Medisch Centrum Dijkzigt).

In Nederland is sinds kort ook bestraling met een Gamma Knife mogelijk in het St. Elizabeth Ziekenhuis in Tilburg.



### **III.1.d Endovasculaire behandeling: embolisatie**

Embolisatie is een techniek waarbij via de liesslagader een katheter via de bloedvaten van de patiënt kan worden opgeschoven tot in of vlakbij de vaatafwijking. Deze techniek is erop gericht om met behulp van lijm de kortsluiting tussen de slagadertjes en de adertjes in het centrum van de AVM af te sluiten.

Een voordeel van deze techniek is dat daarbij geen schedellichting hoeft te gebeuren en bovendien kunnen ook diep gelegen AVMs worden bereikt ("van binnenuit") zonder dat eerst door gezond hersenweefsel hoeft te worden geopereerd.

Nadeel is dat het meestal niet mogelijk is om door middel van embolisatie de hele AVM af te sluiten. (Het dient met name om de AVM te verkleinen, zodat bestraling of een operatie mogelijk wordt gemaakt. Zie hoofdstuk III.1.e)

De behandeling is niet zonder risico: als teveel lijm wordt ingespoten kunnen gezonde vaten verstopt raken met een herseninfarct tot gevolg. Ook kan door de embolisatie soms een bloeding ontstaan. Het is daarom van belang om deze behandeling te ondergaan in een ziekenhuis dat met enige regelmaat deze techniek toepast.

### **III.1.e Combinatie van behandelingen**

Door gebruik te maken van een combinatie van bovengenoemde technieken is het mogelijk geworden om AVMs die vroeger "onbehandelbaar" en "inoperabel" waren, alsnog uit te schakelen.

Embolisatie is er primair op gericht om de AVM te verkleinen en de bloedstroom door de AVM te verminderen. Hierdoor kan een inoperabele AVM operabel worden (d.w.z. de operatie kan met een veel lager risico worden uitgevoerd) of wordt een groot AVM (groter dan 3,5 cm.) geschikt om bestraald te worden. Vaak zijn verschillende embolisaties noodzakelijk om het gewenste doel te bereiken.

## **SAMENWERKING**

Om een goede behandelingsstrategie te kunnen uitstippelen is het belangrijk dat bij de planning van de behandeling van een AVM vanuit de specifieke deskundigheid van de neurochirurg (operatie), neuroradioloog (embolisatie) en radiotherapeut (bestralingsbehandeling) naar de problematiek van de individuele patiënt wordt gekeken.

## **IV. PSYCHO-SOCIALE GEVOLGEN VOOR PATIËNT EN OMGEVING**

Een patiëntenbrochure kan niet zonder een hoofdstuk waarin de ervaringen van patiënten en direct betrokkenen (partner, ouders, familie, vrienden) zijn verwoord. Een aantal patiënten is bijeen geweest om te bespreken wat er in dit hoofdstuk aan de orde moet komen.

### **IV.1 Gedragsverandering en cognitieve stoornissen**

De onzichtbare gevolgen van een hersenbloeding (restverschijnselen) worden meestal pas later merkbaar, bijvoorbeeld als men thuis, op het werk of op school de draad weer probeert op te pakken. Veranderingen in het gedrag of persoonlijkheid van de patiënt komen dan naar voren en uiten zich ondermeer zoals beschreven in onderstaande punten. Deze gedragsveranderingen kunnen grote gevolgen hebben voor het sociale leven van de patiënt, diens partner en omgeving. Cognitieve stoornissen zijn stoornissen in het waarnemen, gewaarworden en denken. Hierbij kan men denken aan:

- onvermogen om zelf structuur aan te brengen.
- geheugenstoornissen: m.n. het opnemen en onthouden van nieuwe informatie.
- aandachtsstoornissen: m.n. in situaties waarin meerdere dingen tegelijk gedaan moeten worden, bijv. met iemand praten als je aan het koken bent. Ook 'drukke' situaties leveren problemen op, zoals receptie en verjaarsvite. Het onderbreken van bezigheden kan bezwaarlijk zijn, omdat men dan de draad kwijtraakt waarmee men bezig was.
- mentale traagheid: meer tijd nodig hebben om bepaalde prikkels, informatie etc. te verwerken. Slecht tegen tijdsdruk kunnen: prikkelbaar worden en een opgejaagd gevoel.
- concentratieproblemen: gevoelig zijn voor prikkels van buitenaf, snel afgeleid zijn.
- moeite met abstract taalgebruik.
- problemen met lezen, rekenen en schrijven.

Eén of meerdere van deze stoornissen kunnen voorkomen na een hersenbeschadiging. Voor meer informatie verwijzen we naar de literatuur in hoofdstuk IV.4 van deze brochure.

### **IV.2 Nazorg**

De meeste patiënten zijn tevreden over de medisch-technische behandeling die

zij hebben gekregen. Dat is ook niet zo gek, zij hebben de bloeding en/of behandeling **lichamelijk** in ieder geval overleefd. Daarmee is voor de behandelend arts in veel gevallen de kous af, echter niet voor de patiënt! Of zoals een patiënte het verwoordde: *"De behandeling van een levensgevaarlijke bloeding eindigt niet met een operatie of embolisatie. Het 'leven' begint dan pas en verdere behandeling is nodig om weer door te kunnen leven."* Illustratief is dat meerdere patiënten vertelden dat ze twee keer per jaar hun 'verjaardag' vieren: op hun geboortedag en op de dag dat ze de bloeding hebben overleefd.

Meteen na ontslag uit het ziekenhuis vallen patiënten in een diep gat. Er is vrijwel geen nazorg. Informatie over mogelijke restverschijnselen van de bloeding, over wat je nog te wachten staat en wat je wel of niet mag doen, is moeilijk te vinden. Vragen als "Mag ik vliegen" en "Mag ik hardlopen" worden soms beantwoord met "Doe maar kalm aan" en "Kijk maar wat je aankunt". En hoe zit het dan met vrijen? Ook maar kijken wat je aankunt? Onwetendheid maakt de toch al hevige angst op herhaling alleen maar groter.

Gestructureerde nazorg ontbreekt nog op de meeste plaatsen. Patiënten moeten zelf op zoek naar mogelijkheden. Aansluiting kan gezocht worden bij neuropsychologen en revalidatiecentra, die betrokken zijn bij de revalidatie van patiënten met niet-aangeboren hersenletsel. In een aantal centra zijn hiervoor nazorgpoli's opgericht. Patiëntenverenigingen pleiten er voor dat er meer van deze nazorgpoli's komen. Zij kunnen begeleiding geven in het leren omgaan met je beperkingen en het verruimen van je mogelijkheden. Ook kunnen zij neuropsychologische tests afnemen.

Je moet zelf weer je weg vinden: waar liggen je nieuwe grenzen, welke keuzes maak je, hoe vind je een ander dagritme etc. etc. Wellicht zal je minder afspraken in een week moeten maken en/of is meer rusten per dag een noodzaak. Hoe pas je je dagelijks leven aan je nieuwe mogelijkheden aan. Je moet eigenlijk alles weer een keer voor de eerste keer doen. (Arbeids-)revalidatie kan helpen om een nieuwe structuur aan te brengen in je leven cq het arbeidsproces. Schroom niet om hulp te zoeken bij een psycholoog of maatschappelijk werker.

Steun zoeken bij elkaar is een andere mogelijkheid. Zoek mensen op die hetzelfde hebben meegemaakt. Wederzijds herkenning kan tot steun zijn, er is begrip. Ervaringen en tips kunnen worden uitgewisseld. Adressen van patiëntenverenigingen staan op de achterzijde van deze brochure vermeld.

### **IV.3 Partner, kind, ouder en andere direct betrokkenen**

Niet alleen degene met het aneurysma of AVM, maar ook de partner, kinderen en ouder(s) worden direct 'geraakt' door alle gebeurtenissen. Zij zijn in eer-

ste instantie de mensen die gelijk na de bloeding in angst verkeren over het al dan niet in leven blijven van hun dierbare. Zij zijn het die, inmiddels maanden later, in angst zitten als een uur na de afgesproken tijd hun dierbare nog niet is komen opdagen.

De aandacht gaat in eerste instantie vaak uit naar de patiënt en niet zozeer naar de partner of de kinderen, terwijl ook zij dagelijks geconfronteerd worden met de gevolgen.

Eventuele gedrags- en persoonlijkheidsveranderingen worden door de partner, het kind of de ouder het eerste opgemerkt, die moet er maar mee om zien te gaan. Buitenstanders herkennen deze problematiek vaak niet, waardoor ze de partner of het gezin minder goed kunnen steunen. Met name de partner en kinderen merken ook de gevolgen van veranderde sociale contacten. Door de onzichtbare gevolgen van de bloeding, de beschadiging die -hoe klein ook- is aangericht, blijken veel patiënten erg snel moe te zijn. Feestjes worden gemeden, contact met meer dan één persoon tegelijk is soms niet mogelijk, alle leuke uitjes worden afgestraft met soms dagenlange bedrust. Daar komt het onbegrip nog bij, uiterlijk is er immers vaak niets (meer) te zien. Na de spanning van leven of dood heerst in de omgeving de opvatting van "niet zeuren, wees blij dat hij of zij nog leeft!" en "hij/zij trekt wel weer bij, het zal de spanning zijn".

Ook voor de partner geldt: zoek mensen die -als partner- hetzelfde hebben meegemaakt. Patiëntenverenigingen weten dat de partner, de kinderen en de ouders in de meeste gevallen even hard steun nodig hebben dan de patiënt en zijn er daarom ook voor hen.

#### **IV.4 Informatie en herkenning in de literatuur**

Over de specifieke psychosociale gevolgen van een bloeding van een aneurysma of een AVM in het hoofd kan aansluiting gezocht worden bij verwante aandoeningen. Voor wat betreft de **cognitieve stoornissen** vinden we grote overeenkomsten bij de literatuur over niet-aangeboren hersenletsel als gevolg van bijvoorbeeld een Cerebro Vasculair Accident (CVA/beroerte) of (langdurige) coma. Enkele titels:

- **Veranderd leven. Begeleiding na hersenletsel.**

Auteur: Jenny H.W. Palm. Uitgeverij Van Gorcum 1995.

Verkrijgbaar in de boekhandel, ISBN 90-232-3026-4.

Enkele citaten op de achterflap:

*"Het zijn vooral de uiterlijk niet waarneembare gevolgen van hersenletsel die het dagelijks functioneren bepalen en bemoeilijken."*

- **Een beroerte, en dan?**

Informatie voor familie en vrienden van mensen die door een beroerte ge-

troffen zijn. Uitgave: Nederlandse Hartstichting.  
Gratis op te vragen bij de Infolijn: tel. 0800-300 0 300.

- **Zorgwijzer Karakterveranderingen**

Auteur: Monique Weiland, 2002.

Een uitgave van Hersenstichting Nederland, tel. 070-3604816.

- **Oog voor onzichtbare gevolgen**

Auteur: J.Keesom, 2000

Drie artikelen over de neuropsychologische gevolgen van een CVA. Te bestellen via Samen Verder (adreslijst).

- **Hersenscherven na een beroerte**

Auteur: J. Horstenbach, 1999.

Informatie over wat de patiënt en zijn omgeving kunnen doen na het optreden van nauwelijks zichtbare veranderingen van de CVA-patiënt. Een praktische gids voor alledag, bedoeld voor alle betrokkenen, de patiënten zelf en de mensen in hun omgeving. ISBN 90352 1958 9.

- **Voorlichtingsteksten over aneurysmata, AVM en caverneuze haemangiomen** op de website van de Nederlandse Vereniging van Neurochirurgen: [www.nvvn.org](http://www.nvvn.org)

Voor wat betreft het omgaan met de beperkingen en het opnieuw moeten vaststellen van eigen grenzen, kan herkenning gevonden worden bij literatuur van **ervaringsverhalen**. We noemen enkele titels, maar er is veel meer op de markt.

- **Over een beroerte gesproken.**

Ervaringsverhalen van CVA-patiënten en hun naaste omgeving.

Uitgave van en te bestellen bij de Nederlandse CVA-vereniging Samen Verder (zie adreslijst).

- **Mijn tweede kans, dagboek na mijn herseninfarct**

Auteur: Jos Puts, 2001

Verkrijgbaar in de boekhandel, ISBN 90 800 1738 8

## **IV.5 Veel gestelde vragen van patiënten & naasten**

### **1. Waardoor wordt een bloeding uitgelokt/veroorzaakt?**

De eigenlijke oorzaak van de bloeding is een zwakke plek in het bloedvat. Meestal is er geen aanwijsbare reden waarom op een bepaald moment de zwakke plek scheurt en een bloeding ontstaat. Een bloeding kan ook 'gewoon' zittend op de bank ontstaan.

Omstandigheden waar snelle drukveranderingen zich voordoen, kunnen een bloeding wel uitlokken bijv. diepzeeduiken, parachutespringen etc. Maar snelle drukveranderingen doen zich ook in het normale leven voor, denk aan niezen, persen, tillen, bukken en geslachtsgemeenschap.

Het gevaarlijke moment is overigens niet de hoge druk zelf, maar juist het moment dat de druk wegvalt.

## **2. Vrijwel iedereen heeft last van restverschijnselen na de operatie. Artsen zeggen dat deze niet van de operatie zelf komen. Hoe zit dat?**

De restverschijnselen, zoals concentratiestoornissen, niet meerdere dingen tegelijk kunnen doen en geheugenverlies zijn het gevolg van de bloeding, die aan de operatie vooraf is gegaan, en niet van de operatie zelf. Hoewel deze restverschijnselen feitelijk direct na de bloeding al aanwezig zijn, treden ze vaak pas duidelijk aan het licht tijdens dagelijkse activiteiten, wanneer men tracht weer op normale wijze te functioneren. Omdat de restverschijnselen dus pas na de operatie merkbaar worden, denkt men daarom ten onrechte dat deze het gevolg zijn van de operatie. Echter, ook zonder operatie zou je last hebben van deze restverschijnselen.

## **3. Zijn deze restverschijnselen blijvend of is herstel mogelijk?**

Dat is moeilijk te zeggen, meestal is er in het eerste jaar wel verbetering. Na één jaar vlakt dit af en na ongeveer drie jaar is vaak geen verbetering meer mogelijk. E.e.a. is afhankelijk van de plaats van de bloeding en het proces na de bloeding, bijv. of er vaatkrampen bij zijn geweest. Naarmate men ouder is, zijn de aanpassingsmogelijkheden van de hersenen kleiner. Zeker bij jongeren moet na één jaar de functiestoornissen en/of uitvalsverschijnselen hersteld zijn. Zo niet, dan is er sprake van blijvende schade. Wel kan er in de loop der tijd sprake zijn van functioneel herstel: door het leren omgaan met de beperkingen (bijvoorbeeld aanleren van allerlei trucs) treedt er verbetering op in het uitvoeren van dagelijkse activiteiten.

## **4. Wat zijn de symptomen van een aneurysma, hoe voel je dat je een aneurysma/bloeding hebt? Hoofdpijn?**

Meestal zijn er geen symptomen, tenzij het aneurysma zo groot is dat deze drukt op het omliggende weefsel. Hoofdpijn is eigenlijk nooit een symptoom, er zijn zoveel mensen met hoofdpijn zonder aneurysma. Acuut opkomende, heftige hoofdpijn meestal in combinatie met misselijkheid en braken kan een symptoom van een bloeding zijn. Soms kan het lijken alsof er "iets knapt in je hoofd". Nekstijfheid kan uren later optreden, meestal gepaard gaande met lichte koorts.

Continue hoofdpijn na een aneurysma-operatie kan veroorzaakt worden door de littekens. De huid komt als het ware aan het hoofd vast te zitten, wat pijnlijk kan zijn.

## **5. Wat is bekend over aneurysma/AVM en erfelijkheid?**

Er is een landelijk onderzoek geweest bij eerstegraads familieleden van aneurysmapatiënten, die een bloeding hebben gehad. Daaruit bleek dat deze familieleden een 7x grotere kans hebben op een aneurysma. Bekend is verder dat als mensen meer dan één aneurysma hebben, een aneurysma bij eerstegraads familieleden (ouder, kind, broer, zus) vaker voorkomt. Verder komen aneurysma's vaker voor bij sommige erfelijke aandoeningen (o.a. neurofibromatose type I).

Een AVM is aangeboren. Er zijn erfelijke gevallen bekend, maar daar valt nog weinig over te zeggen. Bij sommige erfelijke aandoeningen zoals het Ehlers Danlos Syndroom en de Ziekte van Rendu Osler Weber komen AVMs wat vaker voor.

## **6. Heeft screening van familieleden op een aneurysma zin?**

In het algemeen is screening van familieleden op het hebben van een aandoening alleen zinvol als je ook iets aan die aandoening kan doen, liefst preventief. Er wordt gezegd dat screening op een familiale aneurysma alleen zinvol is als tenminste twee eerstegraads familieleden een bewezen bloeding uit een aneurysma hebben gehad. Het blijft echter een groot probleem wat te doen met aneurysma's gevonden bij een screening of anderszins bijv. toevallig gevonden op een MRI, gemaakt om een heel andere reden. De bloedingskansen van deze incidentele aneurysma's lijkt kleiner dan tot voor kort werd aangenomen, in de orde van tienden procenten per jaar. Alleen als het aneurysma groter is dan 1 cm. wordt aangenomen dat de bloedingskansen tussen de 1 en 2% per jaar ligt. Het besluit om te behandelen hangt af van vele factoren, zoals leeftijd, anatomie van het aneurysma etc. Wel is het zo dat het gemakkelijker is om een aneurysma te opereren als er geen bloeding is geweest.

## **7. Als je voor een tweede keer een bloeding krijgt van een AVM of aneurysma: bloedt deze dan op dezelfde plaats en in dezelfde mate? Zijn de gevolgen hetzelfde?**

Of de bloeding zich weer op dezelfde plaats zal voordoen is niet te zeggen. Bij grote lokalisaties kan de bloedingsrichting verschillen. De gevolgen hangen af van de locatie en de grootte van de bloeding.

## **8. Heeft een aneurysma in de buik iets te maken met die in het hoofd?**

Een aneurysma in de buik heeft relatie met slechte bloedvaten, bijv. door slagaderverkalking of door ontstekingsprocessen. Een aneurysma in het hoofd heeft andere oorzaken. Er is geen relatie tussen deze twee aneurysma's.

## Adressen patiëntenverenigingen:



de Nederlandse CVA-vereniging

**samen  
verder**

**Postbus 132, 3720 AC Bilthoven**  
**tel. 030-6594650,**  
**e-mail: [info.samenverder@shhv.nl](mailto:info.samenverder@shhv.nl).**  
**website: [www.cva-samenverder.nl](http://www.cva-samenverder.nl)**

“Samen Verder” is een vereniging voor mensen die zelf of in hun naaste omgeving te maken hebben gehad met een beroerte (CVA). De Nederlandse CVA-vereniging heeft twaalf regionale verenigingen, die in de eigen regio tal van activiteiten organiseren. De landelijke vereniging behartigt de belangen van CVA-patiënten en hun partners op landelijk niveau. Ook organiseert zij regio-overstijgende activiteiten. Een voorbeeld is de werkgroep CVA-jongeren. Jaarlijks organiseert de werkgroep twee landelijke contactdagen en een themaweekend. Hier worden onderwerpen behandeld die aansluiten bij de belevingswereld van mensen die op relatief jonge leeftijd met een CVA te maken krijgen. Ook is er een werkgroep Kinderen actief, die zich richt op kinderen waarvan de ouder is getroffen door een beroerte.

**Afasie Vereniging Nederland**  
**Bakenbergseweg 125,**  
**6814 ME Arnhem**  
**tel. 026-3512512,**  
**e-mail: [AVN@afasie.nl](mailto:AVN@afasie.nl)**  
**Website: [www.afasie.nl](http://www.afasie.nl).**

De Afasie Vereniging Nederland stelt zich ten doel om het welzijn van mensen met afasie te bevorderen. Ze verstrekt hiertoe informatie over afasie, geeft communicatiehulpmiddelen uit etc. Ook worden tal van andere activiteiten georganiseerd.

**Vereniging Cerebraal**  
**Postbus 8579, 3503 RN Utrecht**  
**Tel. 030-2964469**  
**e-mail: [secc@cerebraal.nl](mailto:secc@cerebraal.nl)**  
**Website: [www.cerebraal.nl](http://www.cerebraal.nl)**

Cerebraal behartigt de belangen van mensen met een niet-aangeboren hersenletsel en direct betrokkenen. Naast het verstrekken van informatie wordt telefonische opvang geboden en zijn er gespreksgroepen.



## Vereniging van Vaatpatiënten

Postbus 132, 3720 AC Bilthoven, Telefoon 030 - 6594651

e-mail: [info.vvvp@shhv.nl](mailto:info.vvvp@shhv.nl) / [www.vaatpatient.nl](http://www.vaatpatient.nl)