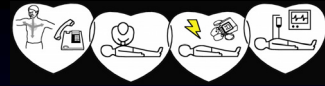


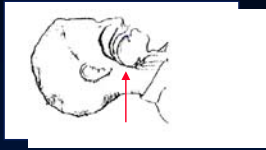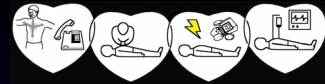


Airway management bij reanimatie



Respiratoire insufficiëntie

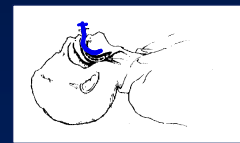
- Hypoxemie + Hypercapnie
- Acidose (intracellulair)
- Afname cellulaire functie
- Celdood



obstructie



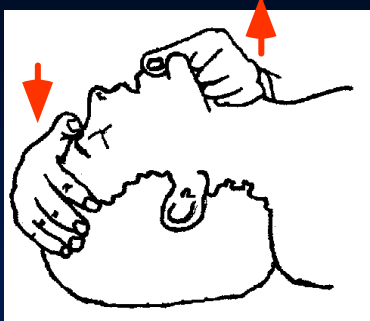
hyperextensie



orale airway

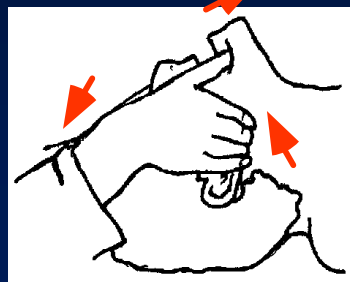


Kintractie methode
- Chinlift



Ademweg vrijmaken

Combinatiemethode
- Triple Airway





Indicatie orale airway

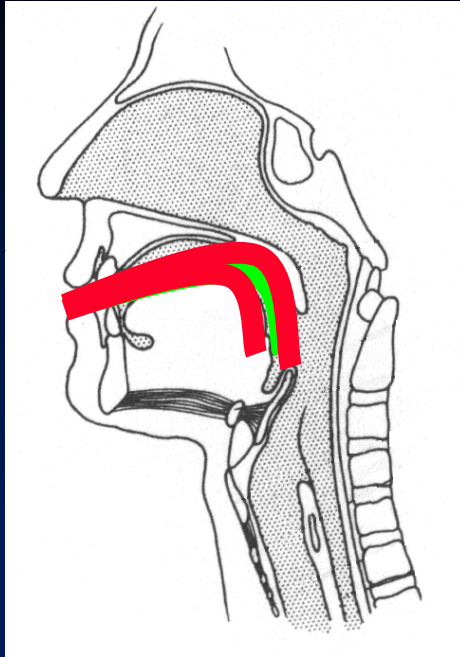
Na 'Chinlift' onvoldoende vrije ademweg

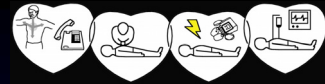
Problemen:

1. Braakreflex
2. Ademweg blokkade
 - te kort -> tip in de tongbasis
 - te lang -> tip tegen epiglottis



1. Goed
2. Te kort
3. Te Lang



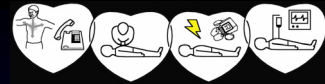


Inspiratoire zuurstof

- mond op mond 17%
- masker en ballon 21%
- ballon + zuurstof 30 - 40%
- ballon + reservoir + zuurstof 70 -100%



Intubatie = Gouden Standaard



Ventilatie

- Insufflatie volume (tidal volume):
± 500 ml
- Insufflatie duur:
- 1 sec.
- Ventilatiefrequentie:
- 30:2 indien arrest
- 10-12 / minuut na intubatie



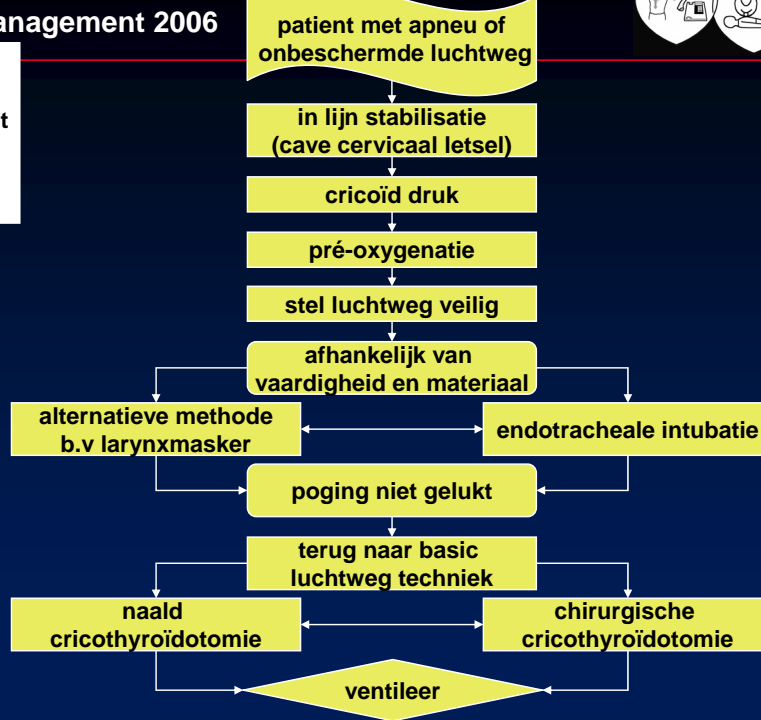
Beademingsmachine

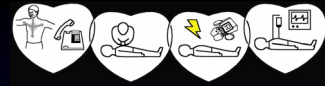
- Volume gestuurd, Druk begrensd
- Synchronisatie hartmassage
- Gevoel verdwijnt

Airway management 2006

Advanced
airway
management

Guideline 3
E.R.C



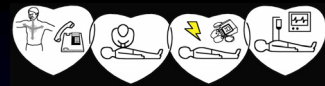

Vragen



Samenvatting

- Ademweg vrijmaken
 - chinlift methode
 - orale airway op indicatie
- Zuurstof
- Ballon met reservoir
- Intubatie = **Gouden Standaard**
- Beademingsmachine onder voorwaarden



Indicatie

- Comateuze patient en bewustzijnsgraad: EMV < 8
- Dreigende respiratoire insufficiëntie met onvoldoende ademarbeid
- (Verdenking) verbranding luchtwegen

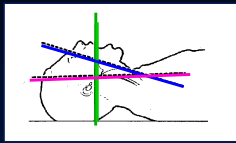


Vorbereidingen

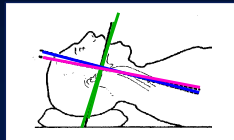
- Persoonlijke veiligheid
- Werkplek creëren
- Materiaal klaarleggen en controleren
- Kunstgebit uit
- Hoofd van slachtoffer positioneren (sniffing position)



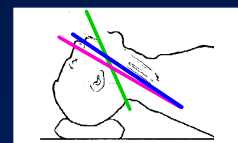
Sniffing position



1



2



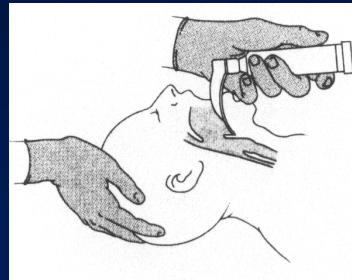
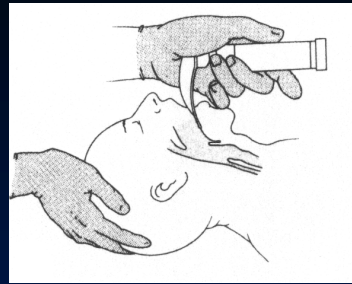
3

oraal	—
pharyngeaal	—
laryngeaal	—



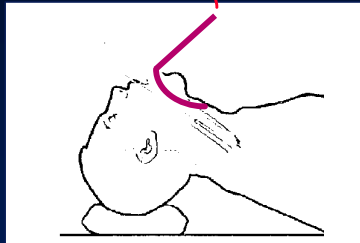
Visualiseren stembanden

- Laryngoscoop linker hand
- Evt. Cricoiddruk
- Positioneren laryngoscoopblad:
tongpunt → tongbasis
iets rechts → iets links
- Tip eindigt in vallecula
- Heffen mandibulair blok

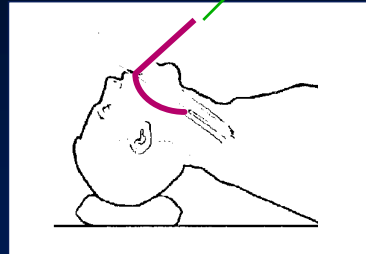




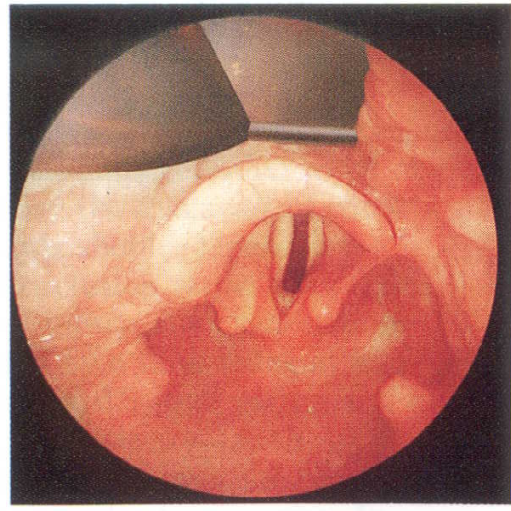
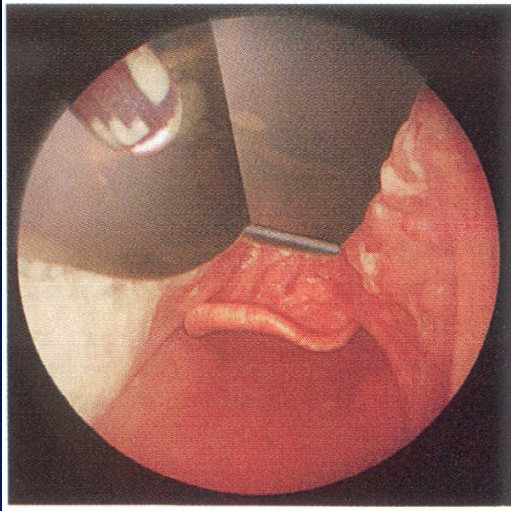
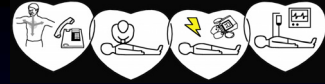
Heffen mandibulair blok

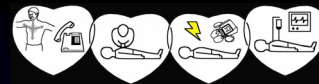

Fout



Goed





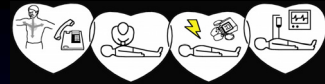
Tube inbrengen

- Evt. voorgevormde stilet (mag niet uit de tube steken)
- Cuffspuit met lucht op pilotballon
- Cuff zichtbaar voorbij stembanden
- Evt. stilet uit
- Orale marker op “tanden” niveau
- Cuff opblazen



Tube controleren

- Thorax excursies
- Auscultatie:
 - 4 longvelden !!!!
 - maagkuiltje
- Condens in de tube
- Capnograaf



Tube fixeren

- Rechter mondhoek
- Bruine tape
- Koord, knoop niet op carotis
- Plaats orale airway naast tube
 - beperkt beweging tube
 - voorkomt dichtbijten



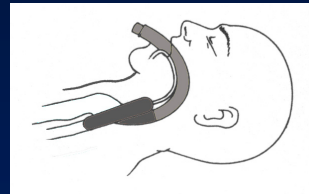
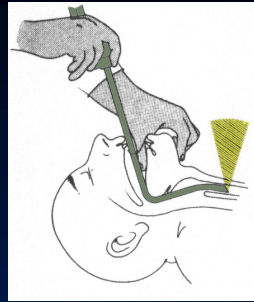
Complicaties bij intubatie

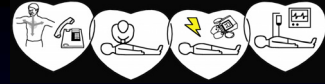
- Bloeding/Laceratie
- Breken van gebitselementen
- Luxatie van cervicale WK#
- Laryngovagale reflex
 - apneu
 - bradycardie en hypotensie
- Laryngospinale reflex
 - braken



Moeilijke intubatie

- Hulpmiddel: Transluminatie
- Alternatief: Larynxmasker
- Coniotomie



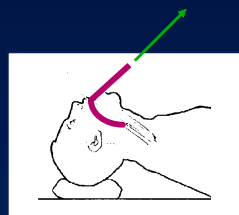
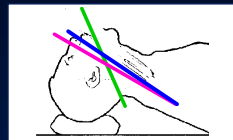

Vragen



Samenvatting

- Veiligheid/Werkplek
- Voorbereidingen
 - materiaal
 - positie hoofd
- Visualiseren stembanden
- Tube inbrengen
- Tube controleren
- Tube fixeren



Registratie